Cementoblastoma: reporte de un caso clínico

Cementoblastoma: report of a clinic case

• M. en O. Ma. del Sagrado C. Rodríguez Fernández
Cirujana maxilofacial
• M. en O. Celia Elena Mendiburú Zavala
Endodoncista
• M. en O. Ricardo Peñaloza Cuevas
Cirujano maxilofacial
Todos profesores de la Facultad de Odontología de la Universidad Autónoma de Yucatán

ABSTRACT

In 2004, Ohki K and his collaborators published an unusual clinical case of CB, which involved a 12 year-old male with inflammation for two months in the right side maxillary region. The boy's general health was good in general, but he had suffered atypical dermatitis in the childhood. A clinical intraoral exam revealed a marked widening of the later portion of the maxillary. The mucous cover was normal, and all the associated teeth didn't have mobility neither symptoms.

Introducción

El cementoblastoma benigno (CB) o *verdadero* cementoma es una rara neoplasia benigna producto del ectomesénquima odontogénico con o sin epitelio odontogénico. Representa cerca de 1 al 6.2% de todos los tumores odontogénicos asociados al cemento radicular de un diente vital. Afecta con más frecuencia a jóvenes del género masculino en un rango de edad entre 20 a 30 años, se presenta en la región posterior de la mandíbula tres veces más que en el maxilar y generalmente está adherido a la raíz del diente en cuestión.

Por otro lado, el síntoma más común es el dolor esporádico y la inflamación, o pueden estar totalmente ausentes. También puede manifestarse por expansión de corticales. La imagen radiográfica del tumor es una masa opaca esferoidal desarrollada a partir del cemento radicular, bien delimitada del hueso adyacente por un delgado borde radiolúcido de grosor uniforme. Se sugiere la extracción de la pieza involucrada y el curetaje del tumor.

Diversas características clínicas facilitan el diagnóstico diferencial, primera: radiográficamente la apariencia típica es de un halo opaco con bordes radiolúcidos. La segunda y más importante es que el CB es producido por la propia estructura del cemento radicular, la cual es reabsorbida por la lesión. En ciertas extracciones puede ser reportada como una anquilosis. El CB algunas veces reemplaza a la pulpa radicular, aunque en ocasiones en estadios tempranos es vital, y en estadios tardíos se considera no vital. Es de crecimiento ilimitado y la endodoncia no elimina o frena el problema. El tratamiento generalmente consiste en la extracción del diente y la lesión. La recidiva del tumor se debe principalmente a la no remoción completa de éste.

Bibliografía

1 Pacificil, Tallarico M, Bartoli A, Ripari A, Cicconetti A. Benign cementoblastoma: a clinical case of conservative surgical treatment of the involved tooth. *Minerca Stomatol* 2004; vol. 53 (11-12):685-691.
2 Chen JH, Lin GC. Clinical study of benign cementoblastoma: a report of 32 cases. *Shanghai Kou Qiang Yi Xue* 1997; vol. 6 (2):78-80.
3 Meneses García A, Mosqueda Taylor A, Ruiz-Godoy L. *Patología quirúrgica de cabeza y cuello*. Ed. Trillas. México, 2006. 334-335.
4 Biggs JT, Benenati FW. Surgically treating a benign cementoblastoma while retraining the in volved tooth. *JADA* 1995; vol. 126:1288-1290.
5 Ackerman´s Rosaland. *Surgical pathology*. Novena edición. Toronto, 2004. Ed. Mosby.
6 Rossi Pawlina. *Histología. Texto y atlas a color con biología celular y molecular*. Quinta edición. México 2006. Ed. Médica Panamericana.
7 Arzate H, Jiménez-García LF, Álvarez-Pérez MA, Landa A, Bar-Kana I, Pitarus. Inmunolocalization of a human cementoblastoma-conditioned medium-derived protein. *Journal Dent Res* 2002;vol. 81 (8): 541-546.
8 Sumer M, Gunduz K, Sumer AP, Gunhan O. Benign cementoblastoma: a case report. *Med Oral Pat of Oral Cir Bucal* 2006;vol. 11: E: 483-485.
9 Onki K, et al. Benign cementoblastoma involving multiple maxillary teeth: report of a case with a review of the literature. *Oral Surgery Oral Medicine Oral Pathology* 2004;vol. 19 (1): 53-58.

RIXINA DOLOR DORIXINA DOLOR DORIXINA DOLOR DORIXINA DOLOR DORIXINA DOLOR DORIXINA DOLOR DORIXINA DOLOR DORIXINA DOLOR

Al CB también se le puede denominar osteoblastoma, ya que microscópicamente las características de esta lesión son la irregularidad del osteoide y de la formación ósea o cemento (la diferencia entre estos tejidos es muy sutil), con una proliferación del tejido conectivo fibrovascular. El cemento es una capa delgada de material similar al hueso secretada por los cementocitos, que son células muy parecidas a los osteocitos. Lo mismo que en el caso del hueso, 65% del cemento está formado por minerales. Las lagunas y los canalículos del cemento contienen cementocitos y sus prolongaciones, respectivamente. Son semejantes a las estructuras del tejido óseo en las que están situados los osteocitos y las prolongaciones osteocíticas.

En cierta investigación acerca del mecanismo molecular que regula el proceso de cementogénesis se descubrió que las células derivadas del CB producen la proteína 56-KDa. La proteína del CB demostró que promueve la adherencia de las células del ligamento periodontal, células derivadas del hueso alveolar y fibroblastos gingivales.

Sumer M, Gunduz K, Sumer AP y Gunhan O reportaron en el 2006 el caso de un hombre de 46 años de edad que manifestó trismus e inflamación a nivel del tercer molar inferior izquierdo (17), de dos meses de evolución. No había historia de trauma orofacial. La inspección clínica reveló pericoronitis aguda de la pieza dental 17, parcialmente impactada y con inflamación de la mucosa suprayacente. También presentaba una expansión del hueso en la porción bucal de la mandíbula. La radiografía panorámica mostró una masa opaca de 20 mm adherida a la porción lateral de la raíz de la pieza dental 17, rodeada por una zona de radiolucencia periférica. Desde el punto de vista histológico, se pudo ver una densa lámina irregular, material parecido al osteocemento, con una placa de tejido intersticial.

En el 2004, Ohki K y sus colaboradores publicaron un caso clínico inusual de CB, el cual involucraba a un varón de 12 años de edad con inflamación desde hacía dos meses en la región del maxilar del lado derecho. La salud general del niño era buena, pero había padecido dermatitis atópica en la infancia. Un examen clínico intraoral reveló un marcado engrosamiento de la porción posterior del maxilar. La cubierta mucosa era normal, y todos los dientes asociados no tenían movilidad ni síntomas. Se hicieron pruebas de vitalidad con el vitalómetro; la reacción fue negativa para el primer premolar superior derecho y hubo una débil reacción positiva para el segundo molar superior derecho deciduo y para el primer molar permanente.

Una tomografía axial computarizada mostró una masa bien definida y de alta densidad en la región posterior superior derecha de la maxila. La radiografía panorámica reportó una masa redonda opaca que medía aproximadamente 3.7 X 3.0 cm y se extendía desde el primer premolar hasta el segundo molar permanente. Se le hizo una biopsia con anestesia local; el diagnóstico histopatológico correspondió a CB. La cirugía se llevó a cabo con anestesia general. Se removió un tumor redondeado con las cinco piezas dentales involucradas (segundo molar superior derecho deciduo, primero y segundo premolares y el primero y segundo molar superior permanentes). No se presentó recidiva hasta el momento. El tumor calcificado midió 3.5 X 3.0 X 3.1 cm y estaba compuesto por tejido parecido al cemento con trabeculado irregular, células englobadas y numerosas líneas reversas. Además, se hallaba fusionado al cemento de las superficies radiculares.

Descripción del caso clínico

Paciente masculino de 17 años de edad que acudió a consulta privada por presentar molestia a nivel de la región posterior mandibular izquierda. Se observaron piezas dentarias aparentemente sanas, sin caries ni movilidad. La mucosa bucal no tenía alteración de color, consistencia, ni exudado a la palpación.

En un estudio de gabinete se le tomó una radiografía periapical con la técnica de bisectriz, mediante la cual se pudo apreciar en el segundo premolar inferior izquierdo (20) una zona opaca redondeada con un halo radiolúcido bien definido que abarcaba la raíz del 21 y la raíz distal del 19 (Foto 1). Esta zona opaca involucraba la porción media y apical de la pieza 20, con una aparente reabsorción radicular radiográficamente compatible con un tumor odontogénico.

DORIXINA DOLOR DORIXINA DOLOR DORIXINA DOLOR DORIXINA DOLOR DORIXINA DOLOR DORIXINA DOLOR DORIXINA DOLOR DORIXINA DO

Foto 1. Radiografía del tumor odontogénico en la región del segundo premolar inferior izquierdo en relación con la raíz

Tras aplicar las técnicas de asepsia y antisepsia se procedió al bloqueo del nervio dentario inferior con anestésico de lidocaína con epinefrina al 2%. A pesar del reforzamiento local de la anestesia, el paciente manifestaba dolor intenso, por lo que no se pudo efectuar el acto quirúrgico. Se programó una segunda cita a los ocho días de la primera, y fue necesaria la infiltración directa al nervio mandibular para su completa extirpación. La neoplasia resecada (Foto 2) medía aproximadamente 1.5 cm de diámetro, de consistencia firme, aspecto granular, bien circunscrito y de color violáceo con zonas blanquecinas.

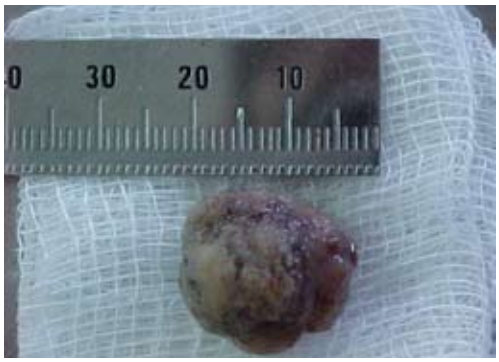

Foto 2. Aspecto de la neoplasia resecada del área del segundo premolar inferior izquierdo

El estudio histopatológico concuerda con un CB. Desde el punto de vista histológico, se aprecia una formación irregular de hueso y osteoide dentro del tejido fibrovascular proliferativo, con osteoblastos gruesos que rodean las trabéculas recién formadas (Fotos 3, 4 y 5).

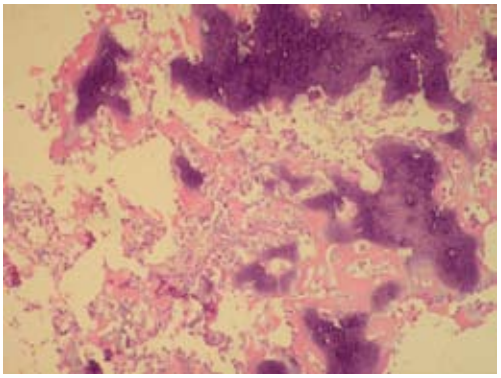

Foto 3. Imagen panorámica con 10x

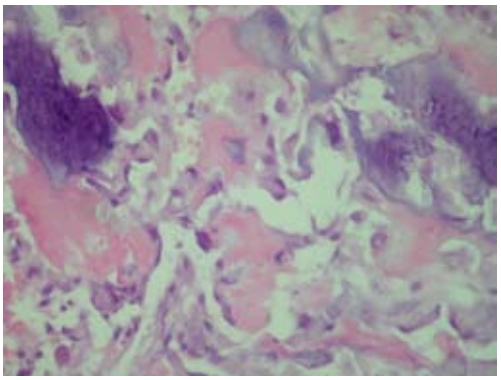

Foto 4. Imagen magnificada a 40x

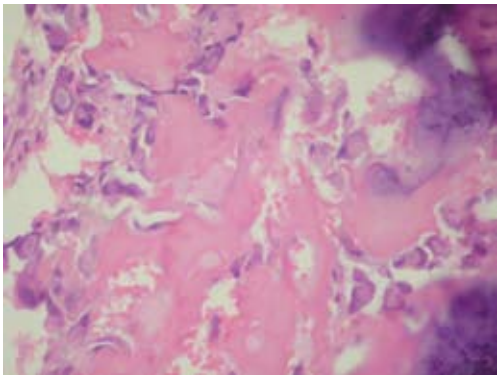

Foto 5. Imagen magnificada

RIXINA DOLOR DORIXINA DOLOR DORIXINA DOLOR DORIXINA DOLOR DORIXINA DOLOR DORIXINA DOLOR DORIXINA DOLOR DORIXINA DOLOR