Granuloma periférico de células gigantes

Giant cells' peripheral granuloma

• Beatriz C. Aldape Barrios
Profesora de patología bucal de la División de Estudios de Posgrado e Investigación de la Facultad de Odontología, UNAM
• Rodrigo Liceaga
Adscrito al Hospital Juárez de México SSA

ABSTRACT

This lesion is reactivates to traumatisms, as an exuberant repair answer. It is located in the gum, it is generally a red, bleeding, asymptomatic, ulcerated mass (what gives it a brown or yellow color); most of the times it measures 1 cm. It is presented at any age and it is more frequent in women.

Radiographically. It can cause erosion in the alveolar bone, and it will always be necessary a panoramic to discard it is a giant cells' central granuloma, in which it is necessary to perform laboratory tests to discard hyperparathyroidism.

Histology-pathology. It has the multinucleated giant cells from 6 to 12 hyperchromatic nuclei, similar to osteoclasts, in a connective tissue stroma and granulation tissue. The differential diagnoses are pyogenic granuloma, peripheral ossifying fibroma and peripheral odontogenic fibroma.

Esta lesión es reactiva a traumatismos, como una respuesta exuberante de reparación. Se localiza en la encía, generalmente es una masa roja, sangrante, asintomática, ulcerada (lo que le da un color café o amarrillo); la mayoría de las veces mide 1 cm. Se presenta a cualquier edad y es más frecuente en mujeres.

Radiográficamente. Puede causar una erosión en el hueso alveolar, y siempre será necesaria una panorámica para identificar que sea un granuloma de células gigantes central, en el cual sí hay que hacer pruebas de laboratorio para descartar hiperparatiroidismo.

Histopatomorfología. Presenta las células gigantes multinucleadas de seis a 12 núcleos hipercromáticos, parecidas a osteoclastos, en un estroma de tejido conectivo y tejido de granulación. Los diagnósticos diferenciales son granuloma piógeno, fibroma periférico osificante y fibroma odontogénico periférico.

Presentación del caso clínico

Masculino de 11 años que presenta una lesión en el maxilar, ulcerada y asintomática, de superficie granular, necrótica. En la radiografía se observa un ensanchamiento del espacio del ligamento periodontal, por lo que se tuvo que descartar osteosarcoma, enfermedad de células de Langerhans –por el tiempo de evolución referido– y trauma de la oclusión. Por el aspecto clínico, el diagnóstico diferencial es granuloma piógeno vs. granuloma periférico de células gigantes. Con este diagnóstico se envió al servicio de cirugía maxilofacial del Hospital Juárez de México, donde se realizó la biopsia excisional.

RIXINA DOLOR DORIXINA DOLOR DORIXINA DOLOR DORIXINA DOLOR DORIXINA DOLOR DORIXINA DOLOR DORIXINA DOLOR DORIXINA DOLOR

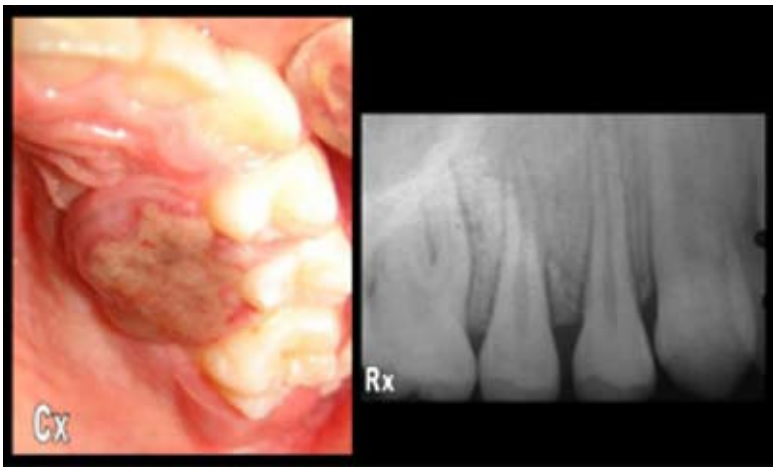

Características clínicas. Crecimiento en mucosa de paladar duro de aproximadamente 1.5 cm, bordes elevados y mal definidos, cambios de coloración en la superficie (rojo-café-blanco), de 15 días de evolución, asintomático. Rx: ensanchamiento del espacio del ligamento periodontal.

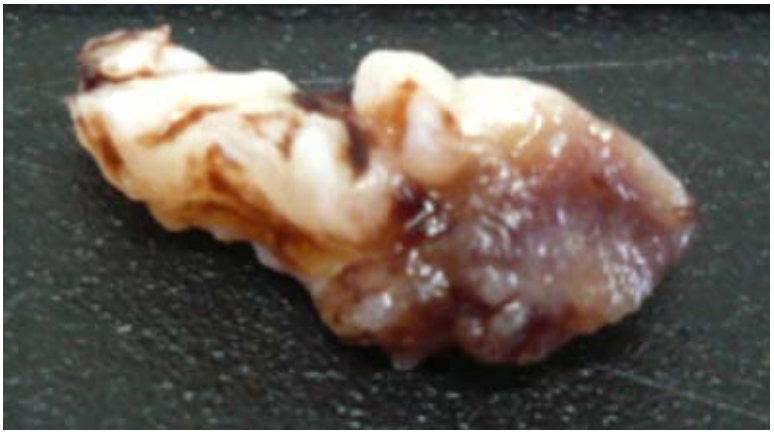

Macroscópicamente. Se recibe fragmento único de tejido blando fijado en formalina, de consistencia firme, color blanco con zonas café claro y oscuro, forma ovalada, que mide 1.5 X 0.8 X 0.5 cm. Se incluye en su totalidad.

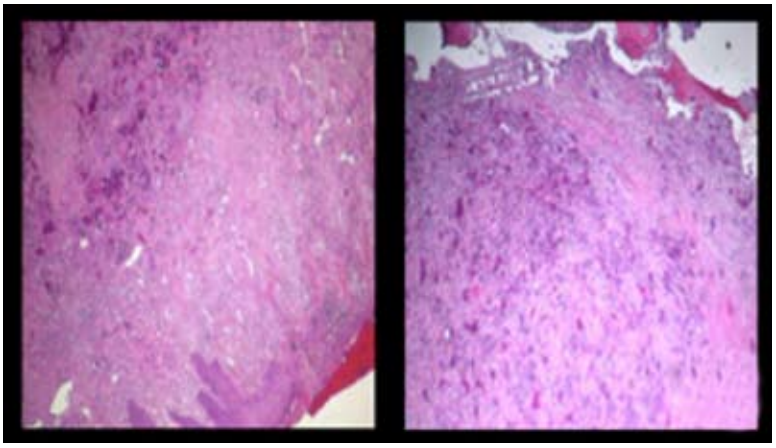

Microscópicamente. El espécimen examinado se encuentra formado por células gigantes multinucleadas con seis a 12 núcleos, en un estroma celular de tejido conectivo, hemosiderina y hemorragia reciente, bien vascularizado; en la base se observan espículas óseas vitales, nervios, tejido adiposo. Está revestido por epitelio escamoso estratificado ortoqueratinizado con solución de continuidad, fibrina, infiltrado inflamatorio crónico difuso moderado. ★

DORIXINA DOLOR **DORIXINA** DOLOR **DORIXINA** DOLOR **DORIXINA** DOLOR **DORIXINA** DOLOR **DORIXINA** DOLOR **DORIXINA** DOLOR **DORIXINA** DO