

DUCTOPENIA



Citotoxicidad

- *Directa*
- *Indirecta*

Isquemia

- *Arterial*
- *Capilar peribiliar*

Fibrosis

- *Peribiliar*
- *Obliterativa*

Clasificación de las ductopenias

Genéticas

- Malformación de la placa ductal
- Escasez de conductos biliares
- Otras enfermedades genéticas

Inmune-mediadas

Infecciosas

Vasculares

Neoplásicas

Tóxicas

No clasificadas → Ductopenia idiopática del adulto

Causas más frecuentes de ductopenia

- **Cirrosis biliar primaria**
- **Colangitis esclerosante primaria**
- **Rechazo crónico del injerto hepático**
- **Enfermedad injerto vs. Huesped**
- **Fármacos**
- **Ductopenia idiopática**

¿Qué es la ductopenia idiopática del adulto?

- Primera descripción en 1988
- Más frecuente en adultos jóvenes
- Evidencias clínicas de colestásis
 - Ictericia y/o prurito
- Ausencia de conductos > al 50% de los EP
- Diagnóstico de exclusión
- Patogénesis desconocida

Ductopenia idiopática del adulto

Las 4 posibles causas en discusión

- **Comienzo tardío de la forma no sindromática**
- **Colangitis viral**
- **Colangitis esclerosante de pequeños conductos**
- **Cirrosis biliar primaria AMA negativo**



The NEW ENGLAND JOURNAL of MEDICINE

[HOME](#) | [SUBSCRIBE](#) | [CURRENT ISSUE](#) | [PAST ISSUES](#) | [COLLECTIONS](#) | [HELP](#) |

Search NEJM

GO

[Advanced Search](#)

Institution: Argentina | [Sign In as Individual](#) | [Contact Subscription Administrator at Your Institution](#) | [FAQ](#)

ORIGINAL ARTICLE

[◀ Previous](#)

Volume 336:835-838

March 20, 1997

Number 12

[Next ▶](#)

Idiopathic Biliary Ductopenia in Adults without Symptoms of Liver Disease

Alberto Moreno, M.D., Vicente Vicente Carreño, M.D., Ana Cano, M.D., and Cecilia González, M.D.

ABSTRACT

Background Idiopathic adulthood ductopenia is a severe cholestatic liver disease of unknown cause characterized by loss of the interlobular bile ducts in more than 50 percent of the portal tracts. In most reported cases, cirrhosis and liver failure develop.

Methods We studied 24 adults with abnormal results on liver-function tests but no symptoms of liver disease. All had liver biopsies that showed a lack of bile ducts in many of the portal tracts.

Results The 17 women and 7 men had a mean age of 41 years (range, 27 to 57). All were

THIS ARTICLE

- ▶ Abstract
- ▶ PDF

COMMENTARY

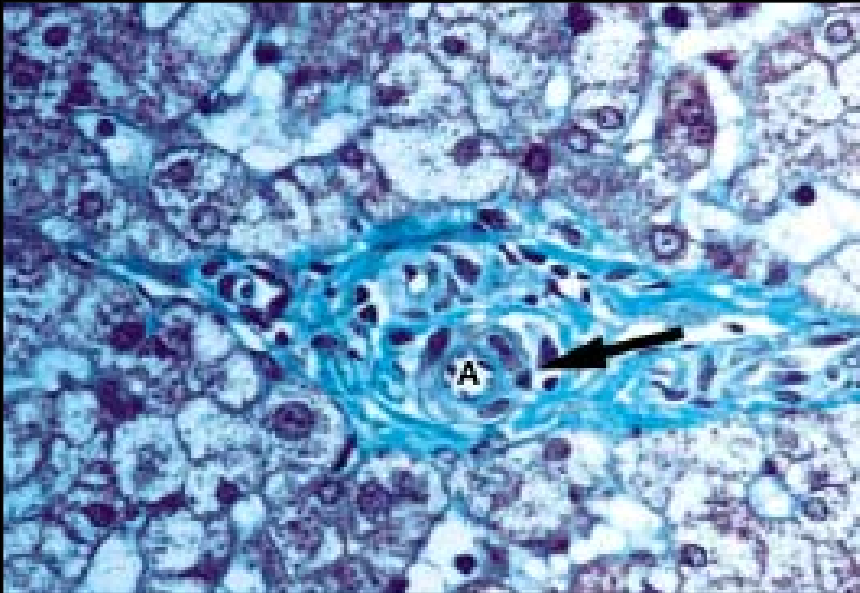
- ▶ Letters

TOOLS & SERVICES

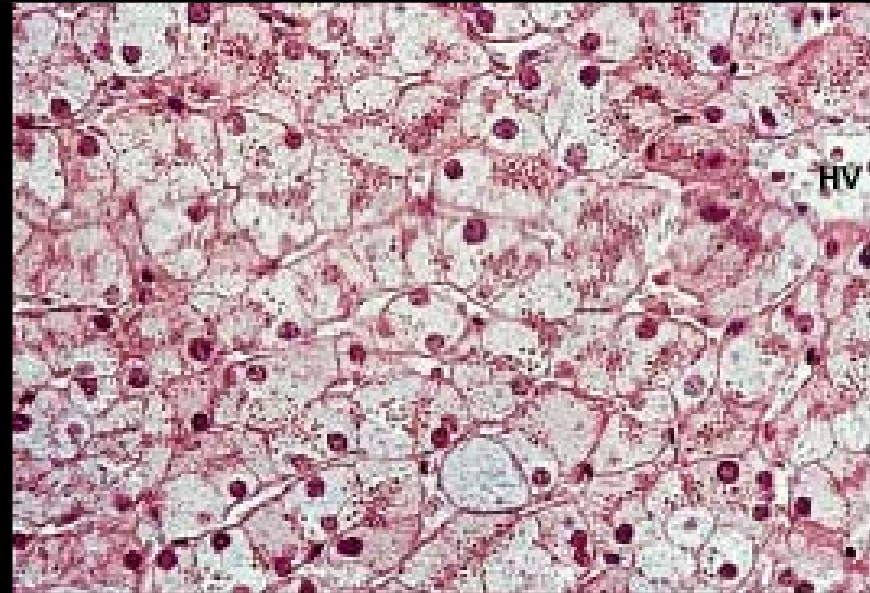
- ▶ Add to Personal Archive
- ▶ Add to Citation Manager
- ▶ Notify a Friend
- ▶ E-mail When Cited

Ductopenia idiopática leve

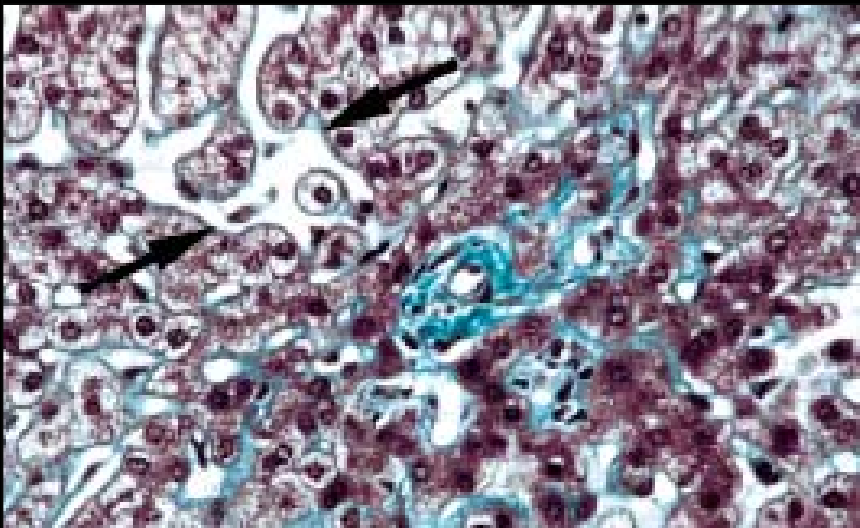
- **De conductos biliares secundarios**
- **< AL 50 % de los espacios porta**
- **Sin síntomas de enfermedad hepática**
- **Causa de ↑ asintomático de ALT y GGT**
- **Generalmente no progresiva**
- **Frecuente respuesta a AUDC**



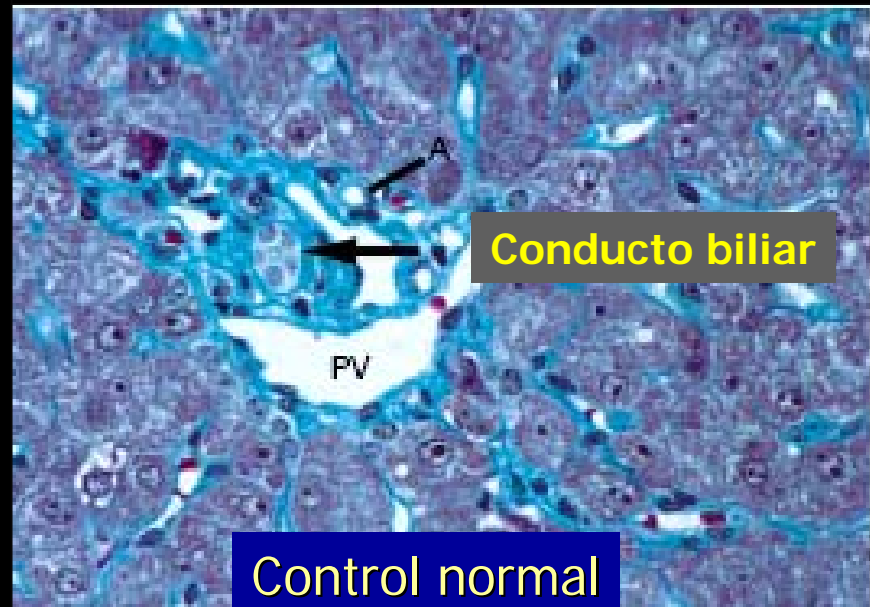
Ductopenia y engrosamiento arteria



Ground glass



Ductopenia y dilatación sinusoidal



Control normal

Ductopenia idiopática

- Cual es uno de los diagnósticos diferenciales más difíciles..?

La ductopenia por fármacos...

Por que?...

**Puede ser asintomática y evolutiva,
como consecuencia de un fármaco que
se utilizó en el pasado**

Evolución

- A la paciente se le indicó AUDC a una dosis de 900 mg /día. Luego de una semana de tratamiento se constató franca mejoría y luego desaparición del prurito a pesar de no haber modificado el laboratorio de colestasis